生殖器腫瘍

【雌性生殖器腫瘍】

【卵巣腫瘍】

●プロフィール（犬）

・発生：犬全腫瘍中0.5～1.2%、未避妊雌では6.25%。
高齢未経産の犬で好発、奇形種はしばしば若齢で発生。

・病理組織型：上皮系細胞腫瘍、胚細胞腫瘍、性索間質細胞腫瘍に分類。

・上皮系細胞腫瘍：約50%、4～15歳（中央値10歳）、両側性の発生もある。腺腫・腺癌。悪性腫瘍では、腹腔内転移や肺転移することがあり、癌性腹膜炎も起こしやすい。

・胚細胞腫瘍：6～12%、未分化胚細胞種（悪性、早期の転移は少ない）、奇形腫（分化傾向を示し、毛包や上皮、骨、軟骨などが観察される、20ヶ月～9歳、多くは6歳以下）、多くは一側性。

・性索間質細胞腫瘍：約50%、顆粒膜細胞腫（14ヶ月～16歳、10/13例で未経産、通常は一側性、約半数でエストロジェンを産生する、転移は上皮系と同じ様式をとる）の発生が多い。
セルトリー・ライディッヒ細胞腫は両側性の場合もある。

・年齢：中央値10歳（顆粒膜細胞腫14ヶ月齢～16歳、奇形腫20ヶ月齢～9歳）。

・好発犬種：ジャーマンシェパード、ボクサー、G・レトリバー、L・レトリバー、
ポインター（上皮細胞腫瘍）、イングリッシュブルドック（顆粒膜細胞腫）など

・転移性：転移率；乳頭状腺癌50%以下、顆粒膜細胞腫20%未満、奇形癌30%以下。
転移部位；リンパ節、大網、腹膜、肝臓、膵臓、肺 。

・TNM 分類（犬の卵巣腫瘍）

（T）原発腫瘍	T0	腫瘍は認められない
	T1	一側の卵巣に限局した腫瘍
	T2	両側の卵巣に限局した腫瘍
	T3	卵巣嚢に浸潤した腫瘍
	T4	隣接臓器に浸潤した腫瘍
（N）所属リンパ節転移の有無	N0	所属リンパ節に浸潤なし
	N1	患側リンパ節に浸潤あり
（M）遠隔転移の有無	M0	遠隔転移なし
	M1	遠隔転移あり

●プロフィール（猫）

・ 疫学：罹患率0.7～3.6%。

・ 病理組織型：上皮系細胞腫瘍、胚細胞腫瘍、性索間質細胞腫瘍に分類。

・上皮系細胞腫瘍：極めてまれ、両側性。

・胚細胞腫瘍：15%が未分化胚細胞腫瘍（平均年齢7歳）、両側性で巨大化。奇形種はまれ。

・性索間質細胞腫瘍：猫で最も多く50%以上、顆粒膜細胞腫が最も多く、一側性。

・ 年齢：中央値10歳（顆粒膜細胞腫14ヶ月齢～16歳、奇形腫20ヶ月齢～9歳）。

・治療法：外科手術による卵巣切除術が第一選択。
被膜外浸潤症例や脈管内浸潤がある症例や、リンパ節転移や遠隔転移症例に対しては術後に抗癌剤による補助的化学療法を検討。

【臨床症例】

＊犬の両側卵巣腺癌

・症例：シーズー、12歳齢、雌。

・主訴：腹囲膨満。

・症状：一般状態は良好。

・検査：左側腹腔内に巨大腫瘤病変が確認され、 右側腹腔内にも腫瘤病変が確認された。
リンパ節転移所見、遠隔転移所見なし。

・臨床診断： 卵巣腫瘍。

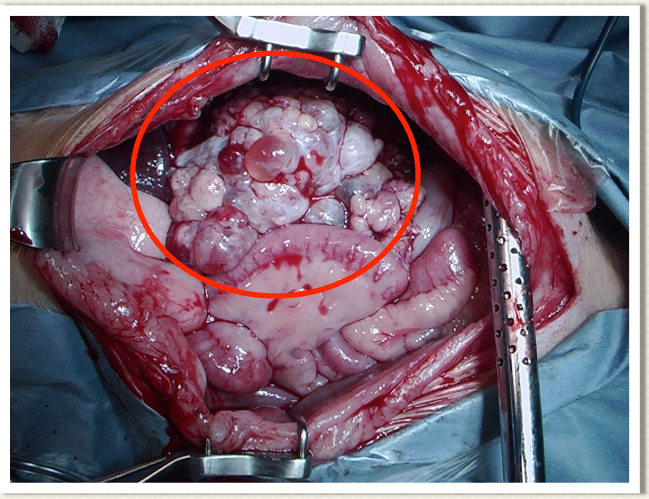

左卵巣腫瘤

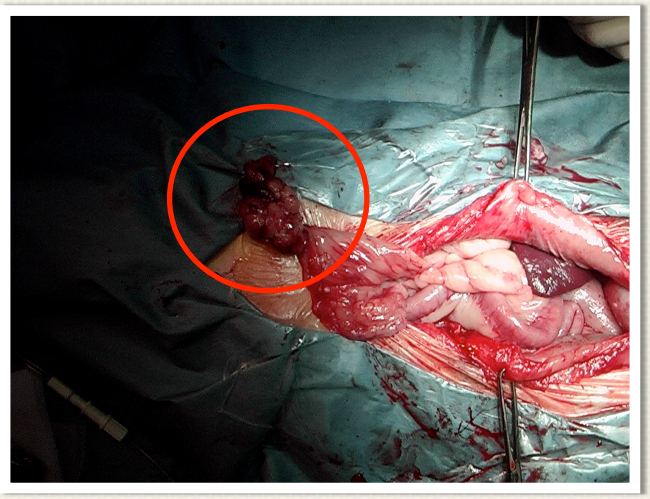

右卵巣腫瘤

・治療：外科手術による卵巣子宮切除術。
隣接する大網にも小結節病変がみられた。

・確定診断：両側卵巣腺癌　T4 N0 M0　脈管内浸潤なし
大網の結節病変は播種病変

・経過：術後、補助的化学療法を勧めるも定期検査のみを選択。
術後1年4ヶ月後に神経症状を呈し死亡。

【臨床症例】

＊犬の乳腺癌および両側卵巣腺癌

・症例：シーズー、12歳齢、雌。

・主訴：乳腺腫瘤。

・症状：一般状態は良好。

・検査：右第2乳腺腫瘤が認められ、リンパ節転移所見、遠隔転移所見なし。

・臨床診断： 乳腺腫瘍。

右卵巣

左卵巣

・治療：外科手術による乳腺切除術および卵巣子宮切除術。
両側卵巣は軽度に腫大していた。

・確定診断：右第2乳腺腺癌　T1 N0 M0　ステージ1　マージンクリアー　脈管内浸潤なし
両側卵巣腺癌　T2 N0 M0　脈管内浸潤なし

・経過：術後、カルボプラチンによる補助的化学療法を5回実施した。
術後7年8ヶ月後（20歳齢）に死亡、最後まで再発・転移は認められなかった。

【臨床症例】

＊犬の卵巣顆粒膜細胞腫

・症例：柴犬、12歳10ヶ月齢、雌。

・主訴：外陰部から不正出血が続く。

・症状：一般状態は良好。

・検査：右卵巣腫瘤が認められ、他に右子宮角にも腫瘤が認められた。
リンパ節転移所見、遠隔転移所見なし。

・臨床診断： 右卵巣および右子宮角腫瘍。

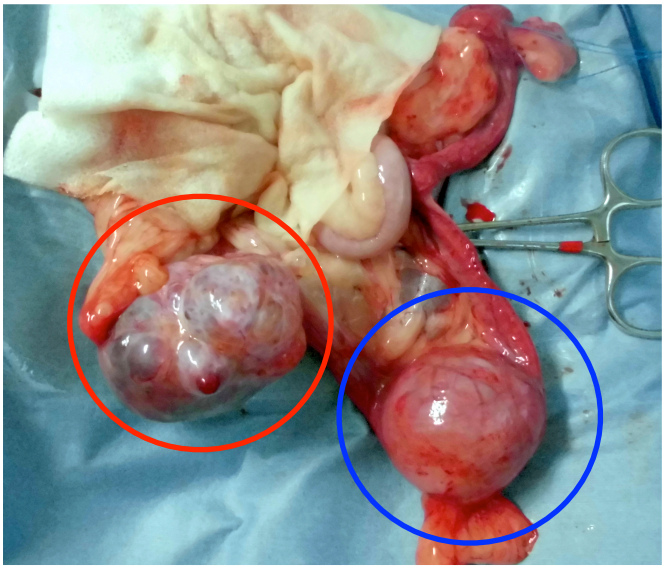

右卵巣腫瘤（赤丸）と右子宮角腫瘤（青丸）

摘出した卵巣と子宮

・治療：外科手術による卵巣子宮切除術。

・確定診断：右卵巣顆粒膜細胞腫　　T1 N0 M0　脈管内浸潤なし
右子宮角腫瘤　嚢胞状過形成

・経過：術後、経過観察のみ。
2016年1月現在、術後1年経過するが再発・転移は認められない。

生殖器腫瘍

【雌性生殖器腫瘍】

【子宮腫瘍】

●プロフィール（犬）

・発生：犬全腫瘍中0.3～0.4%、未避妊雌では6.25%。

・年齢：中年齢以上で好発するが10ヶ月齢での報告あり。
高齢未経産の犬で好発、奇形種はしばしば若齢で発生。

・病理組織型：ほとんどが間葉系腫瘍（平滑筋腫85%、平滑筋肉腫10%）。
子宮の平滑筋腫瘍はその形態的異常から良悪の鑑別が明確にしがたいため、良性の診断でも臨床的挙動には注意が必要。

●プロフィール（猫）

・疫学：猫全腫瘍中0.2～1.5%

・年齢：中年齢以上で発生。

・病理組織型：子宮腺癌が症例の大半。

・転移性：子宮腺癌は転移性高く、大脳、眼、卵巣、副腎、肺、肝臓、腎臓、膀胱、結腸、横隔膜、所属リンパ節に転移する。

・TNM 分類（子宮腫瘍）

（T）原発腫瘍	T0	腫瘍は認められない
	T1	小さく、かつ浸潤がない腫瘍瘍
	T2	大きい、あるいは浸潤がある腫瘍
	T3	隣接臓器に浸潤した腫瘍
（N）所属リンパ節転移の有無	N0	所属リンパ節に浸潤なし
	N1	患側リンパ節に浸潤
	N2	傍大動脈リンパ節に浸潤あり
（M）遠隔転移の有無	M0	遠隔転移なし
	M1	遠隔転移あり

・治療法：外科手術による子宮切除術が第一選択。
被膜外浸潤症例や脈管内浸潤がある症例や、リンパ節転移や遠隔転移症例に対しては術後に抗癌剤による補助的化学療法を検討。また、猫では高転移性のため、補助的化学療法を積極的に検討する。

【臨床症例】

＊犬の子宮平滑筋腫

・症例：ラブラドールレトリバー、11歳齢、雌。

・主訴：排便障害。

・症状：一般状態は良好。

・検査：CT検査にて骨盤腔内に占拠性腫瘤病変が認められた。
　　リンパ節転移所見、遠隔転移所見なし。

・臨床診断：子宮頸管腫瘍。

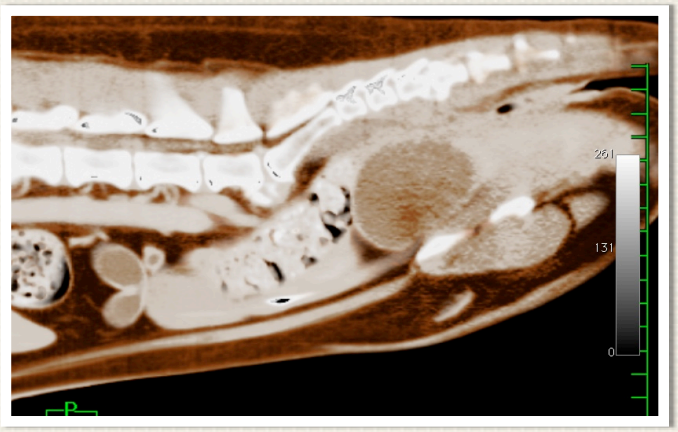

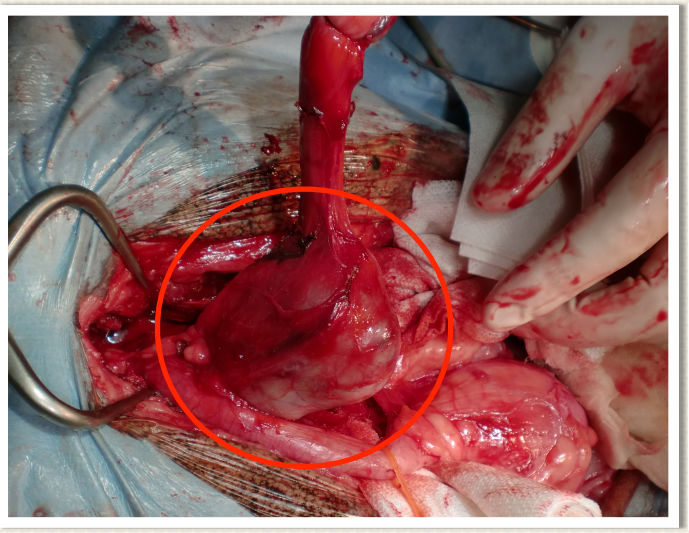

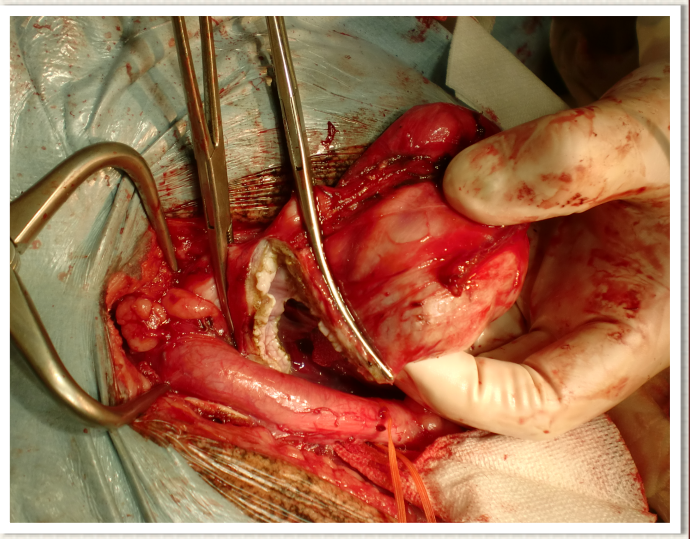

恥骨結合切開による子宮腫瘤切除術

・治療：外科手術による卵巣子宮切除術。
　　恥骨結合切開により子宮頸管腫瘤を切除。

・確定診断：子宮平滑筋腫　マージンクリアー

・経過：術後、経過観察のみ。
　　2015年12月現在、術後3年経過するが再発は認められない。

【臨床症例】

＊猫の子宮腺癌

・症例：アメリカンショートヘア、14歳齢、雌。

・主訴：外陰部からの不正出血。

・症状：一般状態は良好。

・検査：両子宮角に液体貯留と多発性腫瘤病変が認められた。
　　リンパ節転移所見、遠隔転移所見なし。

・臨床診断：子宮腫瘍。

摘出した卵巣子宮

・治療：外科手術による卵巣子宮切除術。

・確定診断：子宮腺癌　T2 N0 M0　リンパ管浸潤あり

・経過：術後、補助的化学療法勧めるも経過観察のみ。
　　術後2ヶ月に直腸転移および癌性腹膜炎を発症し、2週間後に死亡した。

生殖器腫瘍

【雌性生殖器腫瘍】

【膣と外陰部腫瘍】

●プロフィール（犬）

・発生：犬全腫瘍中2.4～3.0%、雌性生殖器腫瘍では乳腺腫瘍に次いで多い。

・年齢：2～18歳（平均10.8歳）、脂肪腫は比較的若齢（1～8歳；平均6.3歳）。

・病理組織型：86%が良性腫瘍（平滑筋腫、線維平滑筋腫、線維腫、ポリープ）。
エストロジェン依存性増殖する平滑筋腫が最多。悪性腫瘍はまれ、そのほとんどは平滑筋肉腫。
地域によっては可移植性性器肉腫が認められる。

・TNM 分類（犬の膣と外陰部腫瘍）

（T）原発腫瘍	T0	腫瘍は認められない
	T1	最大直径1cm未満、かつ表在性の瘍瘍
	T2	最大直径1～3cm、わずかな浸潤を伴う瘍瘍
	T3	最大直径3cm以上、あるいは深部に浸潤している腫瘍
	T4	隣接臓器に浸潤した腫瘍
（N）所属リンパ節転移の有無	N0	所属リンパ節に浸潤なし
	N1	患側リンパ節が可動性
	N2	両側リンパ節が可動性
	N3	固着リンパ節
（M）遠隔転移の有無	M0	遠隔転移なし
	M1	遠隔転移あり

・治療法：外科手術による切除術が第一選択。
可移植性性器肉腫は抗癌剤にも高感受性。

【臨床症例】

＊犬の膣平滑筋腫

・症例：フレンチブルドック、12歳11ヶ月齢、雌。

・主訴：外陰部より腫瘤がみえる。

・症状：一般状態は良好。

・検査：膣腫瘤が認められた。
　　リンパ節転移所見、遠隔転移所見なし。

・臨床診断：膣腫瘍。

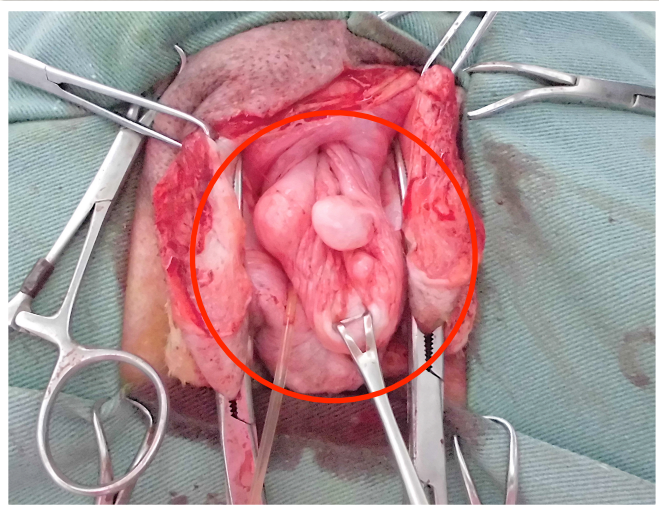

膣腫瘤

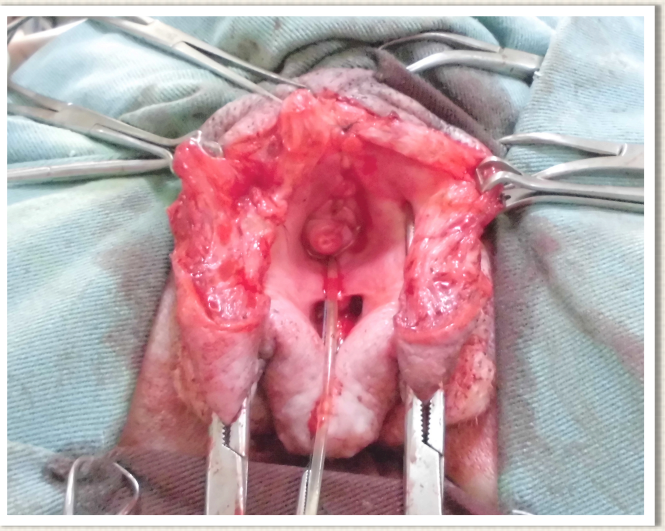

摘出後

・治療：会陰切開による膣腫瘤切除術および卵巣子宮切除術。

・確定診断：平滑筋腫

・経過：術後、経過観察のみ。
　　2016年1月現在、術後9ヶ月経過するが再発は認められない。

生殖器腫瘍

【雄性生殖器腫瘍】

【精巣腫瘍】

●プロフィール（犬）

・発生：37／10万頭、雄犬全腫瘍中5～10%。

・病理組織型

	（分泌ホルモン）	（発生率）	（転移率）	（雌性化）
・セルトリ細胞腫	エストロジェン	30%	2～15%	25～50%
・精上皮腫（セミノーマ）	エストロジェン	30%	＜5%	＜5%
・間細胞腫（50%で両側性）	テストステロン	40%	0%	0%

＊転移部位：腰下リンパ節、肝臓、腎臓、脾臓、胃、肺

・年齢：9～11歳齢。

・危険因子：停留精巣は発生率が9倍。

・腫瘍随伴症候群：雌性化、再生不良性貧血。

・TNM 分類（犬の精巣腫瘍）

（T）原発腫瘍
- T0　腫瘍は認められない
- T1　精巣に限局した腫瘍
- T2　白膜に浸潤した腫瘍
- T3　精巣網および/また精巣上体に浸潤した腫瘍
- T4　精索および/また陰嚢に浸潤した腫瘍

（N）所属リンパ節転移の有無
- N0　所属リンパ節に浸潤なし
- N1　患側リンパ節に浸潤あり
- N2　対側または両側のリンパ節に浸潤あり

（M）遠隔転移の有無
- M0　遠隔転移なし
- M1　遠隔転移あり

・治療法：外科手術による精巣切除術が第一選択。
被膜外浸潤症例や脈管内浸潤がある症例や、リンパ節転移や遠隔転移症例に対しては術後に抗癌剤による補助的化学療法を検討。

・予後：多くの症例は外科手術により予後良好。
転移や再生不良性貧血を起こした症例は不良。

【臨床症例】

＊犬のセルトリ細胞腫

・症例：マルチーズ、11歳齢、雄。

・主訴：右精巣（ソケイ部停留精巣）の腫大。

・症状：一般状態は良好。

・検査：汎血球減少症。高エストロジェン血症。
　　リンパ節転移所見、遠隔転移所見なし。

・臨床診断：右精巣腫瘍。

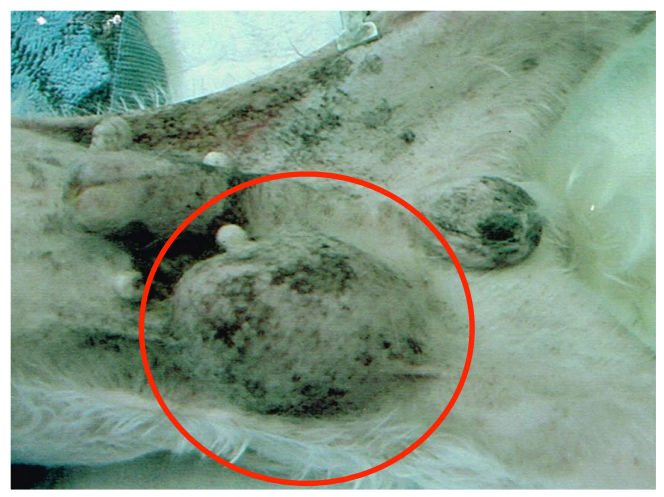

右ソケイ部の精巣腫瘤

摘出した精巣

・治療：外科手術による精巣摘出術および骨髄検査。

・確定診断：セルトリ細胞腫　T1 N0 M0
　　再生不良性貧血

・経過：術後、G-CSF投与や全血輸血などを行うも1ヶ月後に死亡。

【臨床症例】

＊犬のセルトリ細胞腫

・症例：ポメラニアン、10歳齢、雄。

・主訴：体幹部の脱毛、右精巣（ソケイ部停留精巣）の腫大。

・症状：一般状態は良好。

・検査：汎血球減少症。高エストロジェン血症。
　　リンパ節転移所見、遠隔転移所見なし。

・臨床診断：右精巣腫瘍。

右ソケイ部の精巣腫瘤

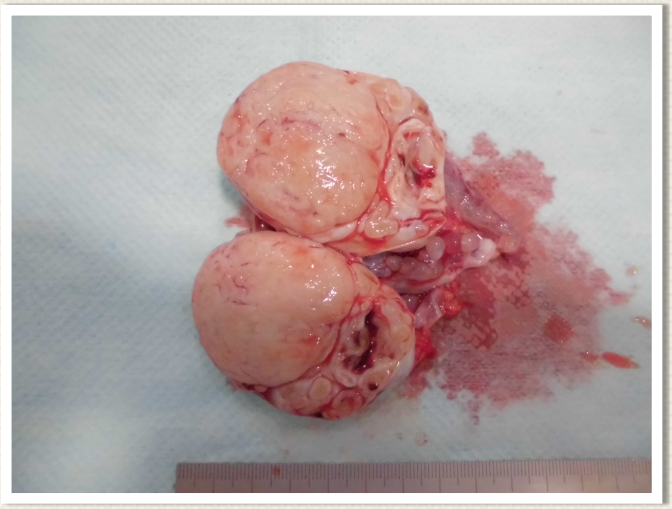

摘出した精巣

・治療：外科手術による精巣摘出術および骨髄検査。

・確定診断：セルトリ細胞腫　T1 N0 M0
　　再生不良性貧血

・経過：術後、G-CSF投与などを行い、血球減少症は改善。

【臨床症例】

＊犬のセミノーマ

・症例：ポメラニアン、11歳10ヶ月齢、雄。

・主訴：右精巣（ソケイ部停留精巣）の腫大。

・症状：一般状態は良好。

・検査：腰下リンパ節腫大。遠隔転移所見なし。

・臨床診断：右精巣腫瘍。

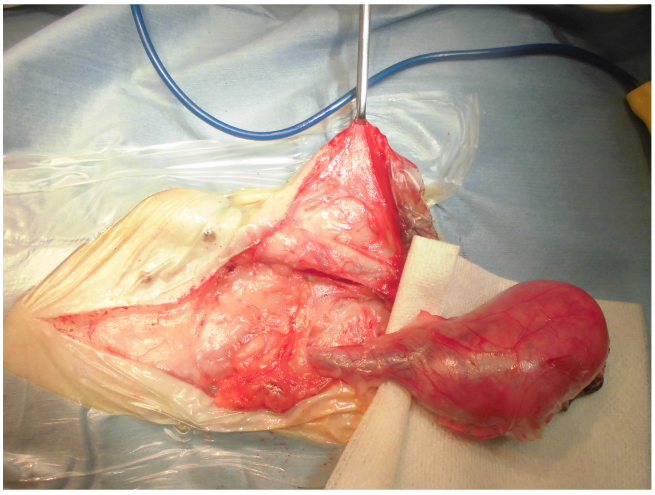

右ソケイ部の精巣腫瘤

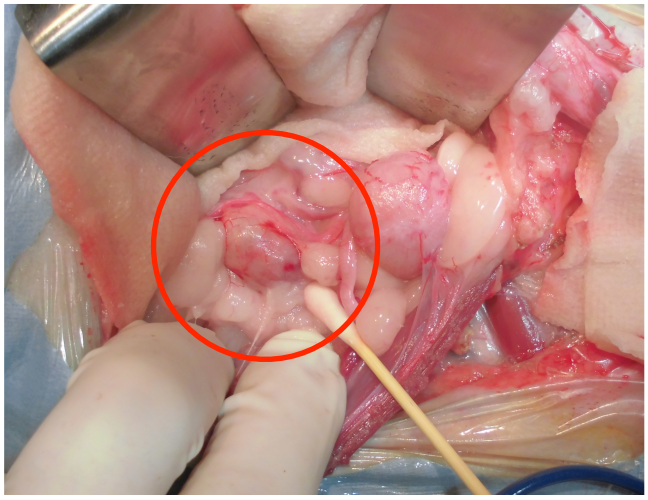

腫大した腰下リンパ節

・治療：外科手術による精巣摘出術および腰下リンパ節切除。

・確定診断：セミノーマ　T3 N1 M0

・経過：術後、補助的化学療法を勧めるも希望せず。
術後5ヶ月に肺転移により死亡。

生殖器腫瘍

【雄性生殖器腫瘍】

【前立腺腫瘍】

●プロフィール（犬）

・病理組織型：ほとんどが悪性腫瘍。腺癌、未分化癌や前立腺尿道部での移行上皮癌など。

・年齢：平均10歳齢。

・挙動：局所浸潤性が高く、遠隔転移率も高い。
剖検例の60％に肺転移、15～40％に骨転移（骨盤、腰仙椎）。

・好発犬種：ドーベルマンピンシャー、シェルティー、スコティッシュ・テリア、ビーグル。

・猫の発生は非常に少なく、そのほとんどは悪性。

・TNM 分類（犬の前立腺腫瘍）

（T）原発腫瘍	T0	腫瘍は認められない
	T1	被膜内腫瘍、周囲の腺組織は正常
	T2	び漫性の被膜内腫瘍
	T3	被膜を越えて広がった腫瘍
	T4	固着腫瘍、あるいは隣接臓器に浸潤した腫瘍
（N）所属リンパ節転移の有無	N0	所属リンパ節に浸潤なし
	N1	所属リンパ節に浸潤あり
	N2	所属および近傍のリンパ節に浸潤あり
（M）遠隔転移の有無	M0	遠隔転移なし
	M1	遠隔転移あり

・治療法：進行癌が多く、転移も好発するため積極的な外科手術は推奨されない。
たとえ、転移のない症例に前立腺摘出術を実施しても、術後の合併症や転移の出現などによりメリットは少ない。
転移が多いことから、化学療法（±ピロキシカムの併用）の検討。
ピロキシカムにより生存期間の延長が期待出来る、中央生存期間6.9ヶ月。

・予後：きわめて悪く、生存期間は1～3ヶ月程度。

【臨床症例】

＊犬の前立腺癌

・症例：ウエルッシュ コーギー、13歳10ヶ月齢、去勢雄。

・経緯：頻尿、排尿障害を呈し近医を受診、膀胱腫瘍の疑いと診断される。
専門的治療を希望し当院受診。

・症状：一般状態は良好。

・検査：前立腺の拡大、辺縁不整。
腰下リンパ節を始め多くの腹腔内リンパ節の腫大を認める。
前立腺およびリンパ節の細胞診により、上皮系悪性腫瘍の疑い。
遠隔転移所見なし。

・臨床診断：前立腺腫瘍。

前立腺腫瘤

腰下リンパ節

・追加検査： 前立腺およびリンパ節のTru-cut 生検を実施。

・確定診断：前立腺癌　T3 N2 M0

・経過：診断後、ミトキサントロンによる化学療法およびフィロコキシブの投与を実施。
しかし、1ヶ月後前立腺腫瘍が拡大傾向を示し、化学療法は中止。
診断後2ヶ月に死亡。