消化管腫瘍

【胃腫瘍】

●プロフィール（犬）

・発生：発生少なく、かなりまれ、全腫瘍の１％未満。
・年齢：中央年齢は10歳、腺癌は雄に多い傾向、腺腫は雌に多い傾向。
・病理組織型：（良性）腺腫、平滑筋腫など。
（悪性）腺癌、平滑筋肉腫、胃腸管間質性腫瘍（GIST）、リンパ腫など。

＊胃腺癌

・ 犬の胃腫瘍で最多。
・ 部位：幽門洞または小弯に多く発生。
・ 転移率74％と高く、予後不良。
・ 発生形態：硬性癌、中心部に潰瘍を持つプラーク状粘膜病変、隆起したポリープ様病変。

＊胃平滑筋肉種

・ 犬の胃腫瘍で2番目に多い。
・ 部位：噴門または胃食道境界部に孤立性または多発性腫瘤。
・ 転移率54％。

＊胃腸管間質性腫瘍（GIST；gastrointestinal stromal cell tumor）

・消化管の筋層に発生する腫瘍、カハール介在細胞（KIT陽性）が由来。
・チロシンキナーゼ型受容体をコードするc-KIT遺伝子のJuxtamembrane領域の遺伝子変異が報告されている。

＊胃リンパ腫

・ 猫で最多の胃腫瘍。
・ 発生形態：孤立性腫瘤またはび漫性浸潤。

・TNM 分類（病期の進行度）

（T）原発腫瘍	T0	腫瘍は認められない
	T1	漿膜に浸潤していない腫瘍
	T2	漿膜に浸潤している腫瘍
	T3	隣接臓器に浸潤した腫瘍
（N）所属リンパ節転移の有無	N0	所属リンパ節転移なし
	N1	所属リンパ節転移あり
	N2	遠隔リンパ節転移あり
（M）遠隔転移の有無	M０	遠隔転移なし
	M１	遠隔転移あり

・治療法：リンパ腫以外では外科手術による胃切除術が第一選択。
腫瘍の組織型や進行度によって予後が変わってくる。

【臨床症例】

＊犬の胃腺癌

・症例：ミニチュアダックスフンド、8歳齢、去勢雄。

・主訴：嘔吐、体重減少。

・症状：食欲あり。

・検査：内視鏡検査にて胃角に潰瘍病変を認める。
　　内視鏡生検鉗子による生検を実施。

・病理組織診断：腺癌。

・確定診断：胃腺癌　T1 N0 M0。

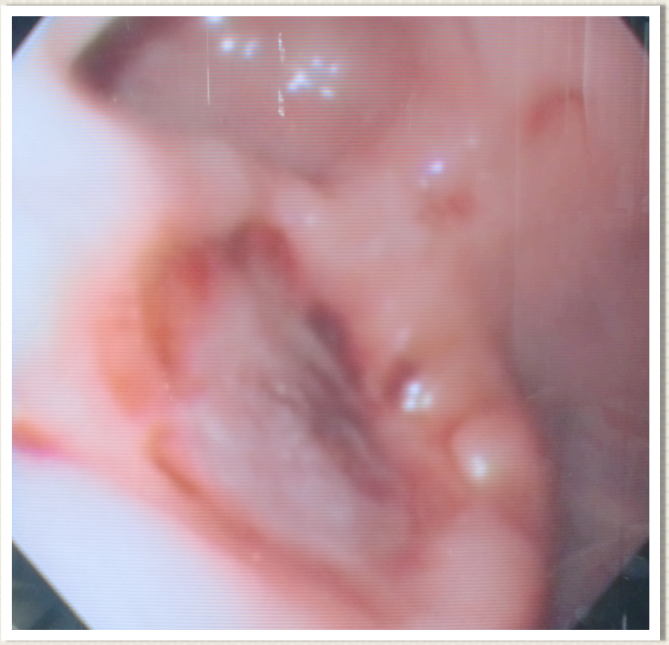

・経過：外科手術を勧めるも飼主は希望せず、対症療法のみ行う。
　　診断後4ヶ月で死亡。

【臨床症例】

＊犬の胃腺腫

・症例：シェトランド シープ ドッグ、11歳齢、去勢雄。

・主訴：嘔吐、体重減少。

・症状：食欲あり。

・検査：内視鏡検査にて胃に多発性腫瘤病変を認める。

・臨床診断：胃腫瘍。

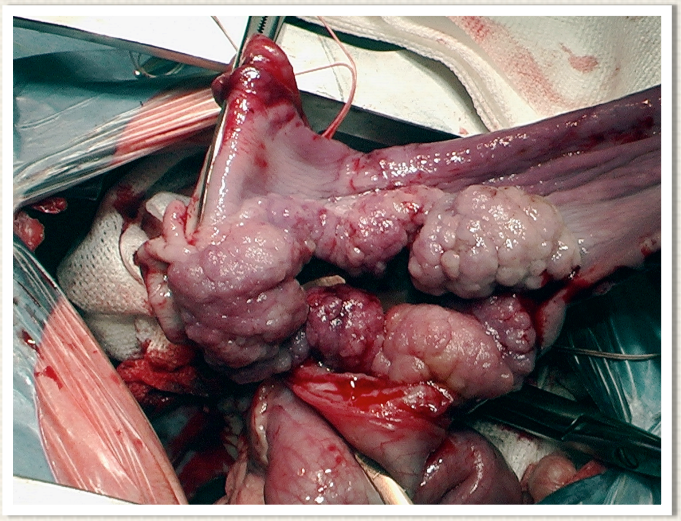

多発性の胃腫瘤

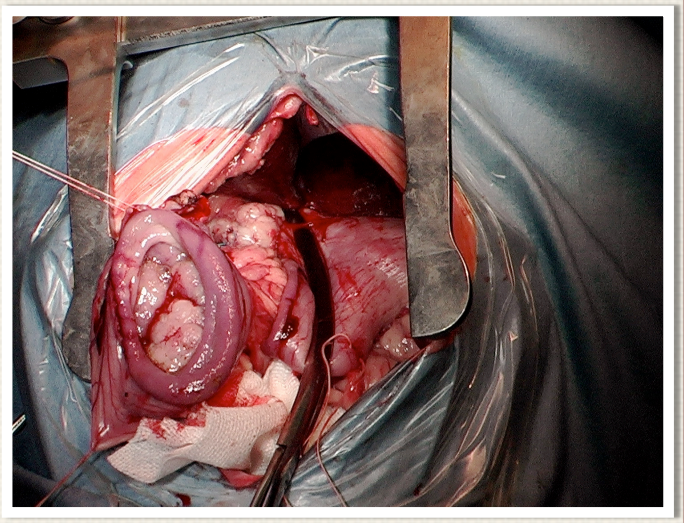

ビルロートⅠ法

・治療：外科手術による胃部分切除術（ビルロートⅠ法）。

・確定診断：胃腺腫　マージンクリアー。

・経過：術後、経過観察のみ。根治。

【臨床症例】

＊犬の胃腺腫

・症例： キャバリア キングチャールズ スパニエル、11歳齢、避妊雌。

・主訴：嘔吐、黒色便。

・症状：貧血、食欲あり。

・検査：内視鏡検査にて胃に腫瘤病変を認める。

・臨床診断：胃腫瘍。

・治療：外科手術による胃粘膜切除術。

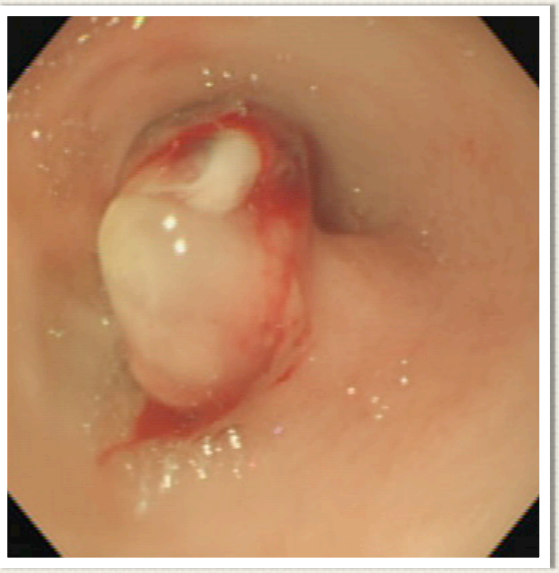

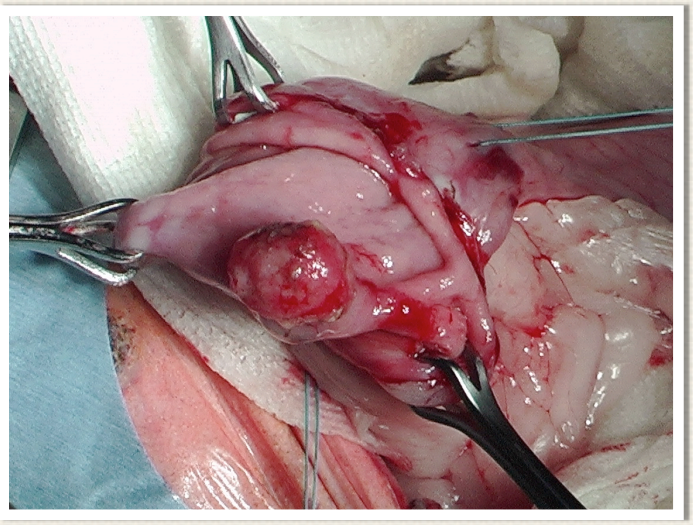

胃腫瘤

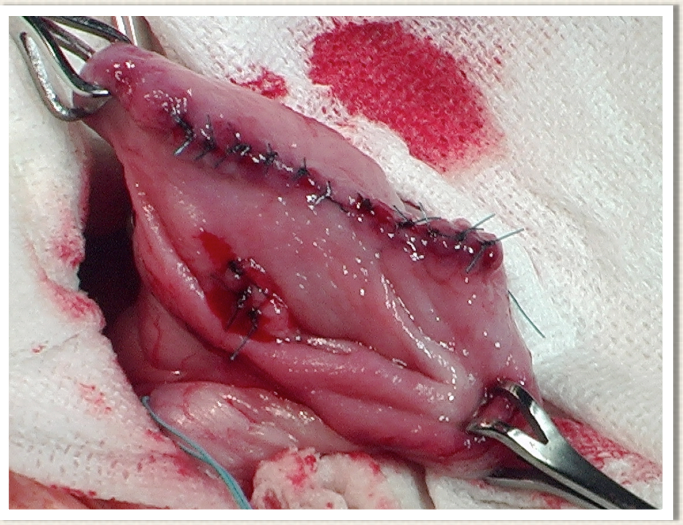

粘膜切除

・治療：外科手術による胃粘膜切除術。

・確定診断：胃腺腫　マージンクリアー。

・経過：術後、経過観察のみ。根治。

【臨床症例】

＊猫の高分化型胃リンパ腫

・症例：日本猫、5歳6ヵ月１齢、避妊雌。

・経緯：4ヵ月前から日常的に嘔吐が見られ、近医を受診したところ経過観察を指示される。
嘔吐が止まらないことから他院を受診し、血液検査および腹部超音波検査を実施するが異常なく、対症療法を行うと一時的に改善が見られるが投薬が切れると嘔吐が再発する。
セカンドオピニオンを目的に当院へ受診。

・症状：嘔吐。

・検査：内視鏡検査を実施したところ、胃壁の皺壁構造が一部消失しており、粘膜面は不整であった。
採取した胃の病理組織検査の結果、胃体部の粘膜固有層にて小～中型のリンパ球を主体とする細胞浸潤像が認められ、上皮内浸潤もしばしば認められたことから高分化型リンパ腫が疑われた。
確定診断のため開腹手術を行い、胃部分切除による全層生検を実施した。
小リンパ球の上皮内浸潤が認められ、一部では粘膜筋板を越えて粘膜下組織にまで浸潤していた。
腫瘍細胞はCD3 陽性、CD79a 陰性であった。

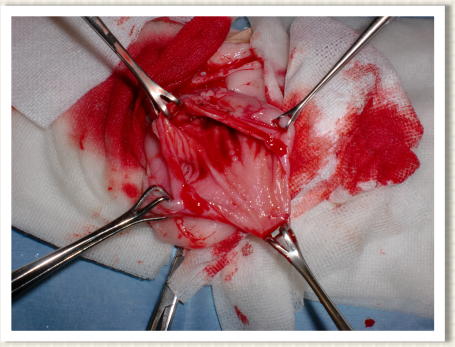

切開した胃

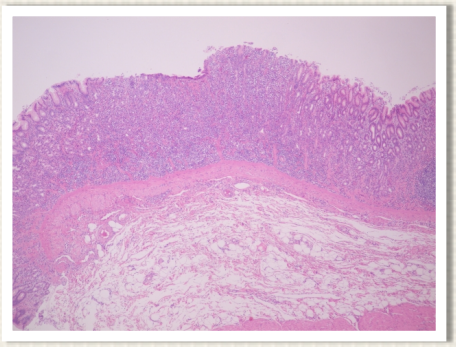

胃切片の弱拡大

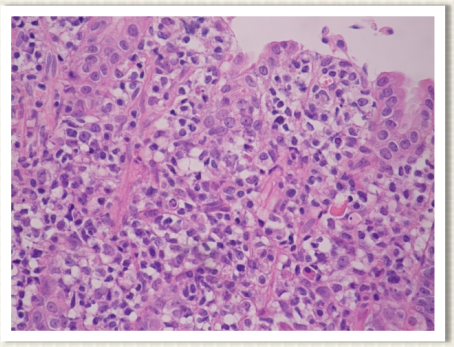

胃切片の強拡大

・確定診断：T細胞性高分化型（低悪性度）胃リンパ腫。

・治療： 化学療法を勧めるも希望せず、経過観察のみ。

・経過：診断後1年3ヶ月で死亡。

消化管腫瘍

【腸管腫瘍】

●プロフィール（犬）

・発生：全腫瘍の3%。
・年齢：9～12歳、雄＞雌、コリーとジャーマンシェパードが腺癌の好発犬種。
・病理組織型：（良性）腺腫、平滑筋腫など。
（悪性）腺癌、平滑筋肉腫、胃腸管間質性腫瘍（GIST）、リンパ腫、肥満細胞腫など。

＊腺癌
- 年齢：平均8.5歳。
- 部位：大腸に多く発生。
- 転移率44%。
- 発生形態：硬性癌、中心部に潰瘍を持つプラーク状粘膜病変、隆起したポリープ様病変。

＊平滑筋肉種
- 犬の胃腫瘍で2番目に多い。
- 部位：小腸と盲腸に多い。
- 転移率38～54%。

＊胃腸管間質性腫瘍（GIST；gastrointestinal stromal cell tumor）
・消化管の筋層に発生する腫瘍、カハール介在細胞（KIT陽性）が由来。
・チロシンキナーゼ型受容体をコードするc-KIT遺伝子のJuxtamembrane領域の遺伝子変異が報告されている。

＊リンパ腫
- 犬の腸管腫瘍で最多。
- 部位：小腸に多い。」

＊肥満細胞腫
- 発生形態：潰瘍形成が一般的。
- 転移率100%で予後不良。

●プロフィール（猫）

・発生：全腫瘍の4～9%。猫の消化管腫瘍の多くはリンパ腫や肥満細胞腫、腺癌は7～17%程度。
・平均年齢は10前後歳、犬と同様に雄＞雌、シャム猫がリンパ腫・腺癌ともに好発品種。
・好発部位：空回腸。腺癌の約90%は小腸に発生、空腸や回腸が多く、回盲結口付近や十二指腸は少ない。
犬と比較すると直腸腺癌は少ない。
・病理組織型：１）リンパ腫、２）腺癌、３）肥満細胞腫

＊腺癌：小腸腺癌 平均年齢11歳、結直腸腺癌 平均年齢16歳。
＊肥満細胞腫：小腸での発生多く、平均年齢13歳（7～21歳）。
＊消化器型リンパ腫：FeLV陰性の老齢猫に多い。高分化型リンパ腫と慢性腸炎との鑑別が問題点。

・TNM 分類（病期の進行度）

（T）原発腫瘍	T0	腫瘍は認められない
	T1	漿膜に浸潤していない腫瘍
	T2	漿膜に浸潤している腫瘍
	T3	隣接臓器に浸潤した腫瘍
（N）所属リンパ節転移の有無	N0	所属リンパ節転移なし
	N1	所属リンパ節転移あり
	N2	遠隔リンパ節転移あり
（M）遠隔転移の有無	M０	遠隔転移なし
	M１	遠隔転移あり

【臨床症例】

＊犬の空腸骨外性骨肉腫

・症例：マルチーズ、11歳齢、避妊雌。

・経緯：2ヵ月前からの食欲不振と数日前からの嘔吐を主訴に近医を受診。
対症療法でも改善が見られないため当院へ紹介受診。

・症状：食欲不振、嘔吐、体重減少。

・検査：各種臨床検査において消化管腫瘤を確認。
遠隔転移所見なし。

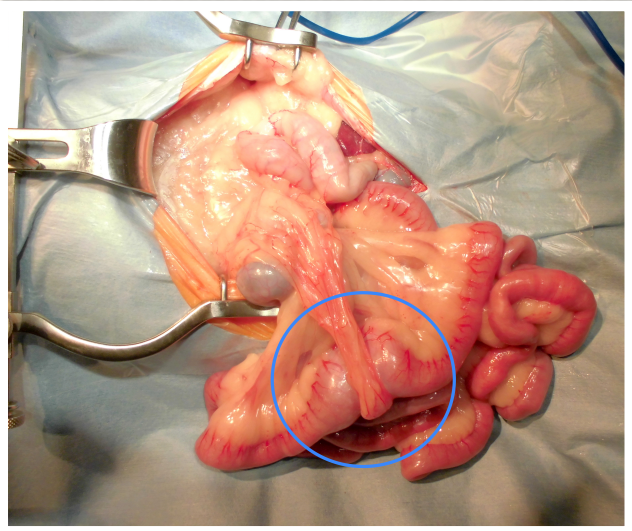

空腸に発生した腫瘤

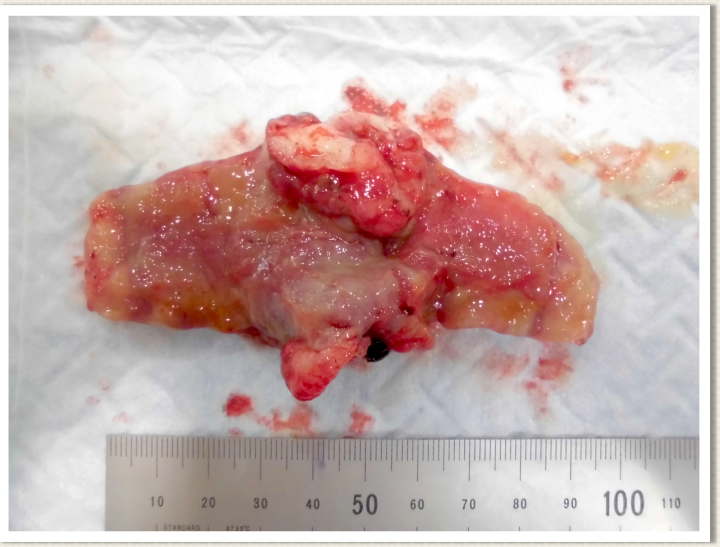

切除した腫瘤

・治療：開腹手術による切除生検術および腸間膜リンパ節切除。

・確定診断：骨外性骨肉腫　T2 N1 M0（消化管腫瘍）。
マージンクリアー、脈管内浸潤なし。

・経過：補助的化学療法を提示するも希望せず。
術後4ヶ月に癌性腹膜炎により死亡。

【臨床症例】

＊犬の盲腸 GIST

・症例：雑種中型犬、12歳齢、避妊雌。

・経緯：食欲不振、活動性の低下を示し近医を受診、腹腔内腫瘍と診断されるが手術不可と言われる。
専門的治療を希望し当院受診。

・症状：食欲不振、嘔吐。

・検査：腹部中央に巨大腫瘤。遠隔転移所見なし。

・臨床診断：消化管腫瘍。

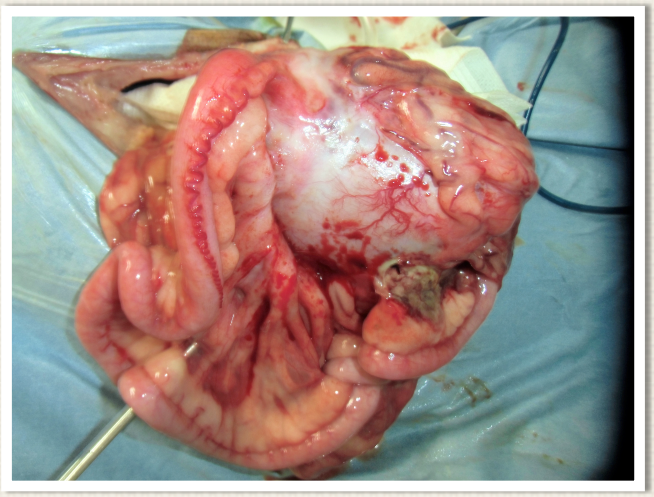

回盲部に発生した巨大腫瘤

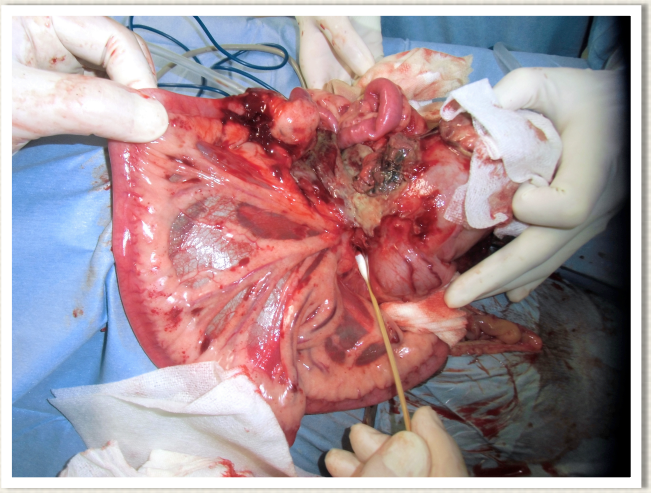

腫瘤は一部破裂し、小腸と腸間膜を巻き込む

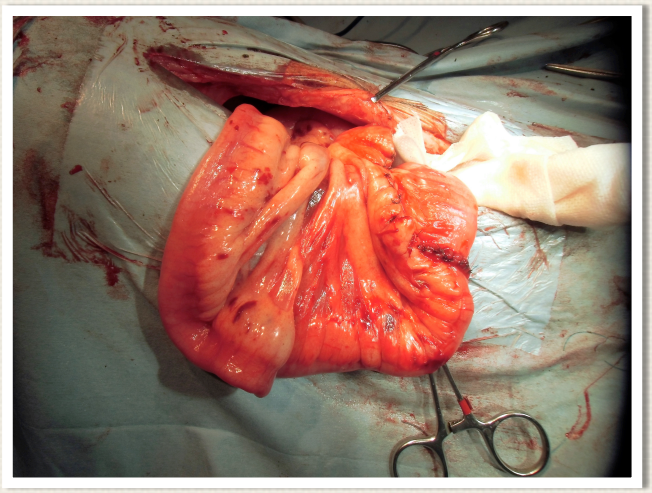

分離切除後、端々吻合

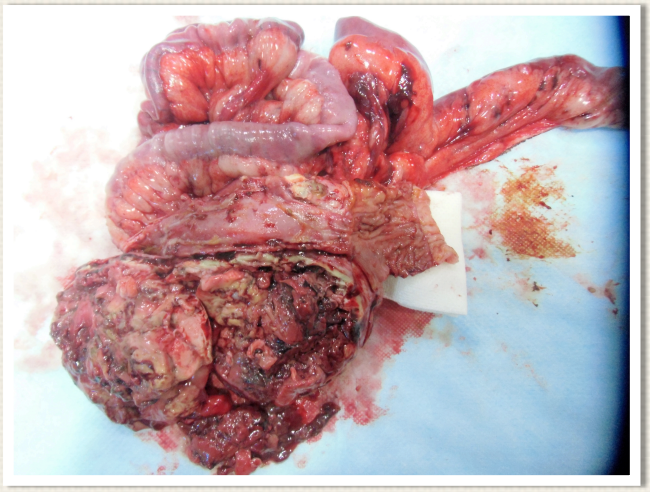

摘出した回盲部腫瘤

・治療：外科手術による回盲部切除術。

・確定診断：GIST　T2 N0 M0　マージンクリアー　脈管内浸潤なし。
c-kit 遺伝子変異なし。

・経過：術後、定期検査のみ。
術後5ヶ月までは再発・転移なし、その後受診せず術後1年7ヶ月に死亡、死亡原因は不明。

【臨床症例】

＊犬の直腸腺腫

・症例：シーズー、6歳齢、雌。

・主訴：メレナ。

・症状：一般状態は良好。

・検査：直腸内視鏡検査により多発性腫瘤病変を確認、生検により腺腫と診断。
リンパ節転移所見・遠隔転移所見は見られなかった。

・臨床診断：直腸腺腫。

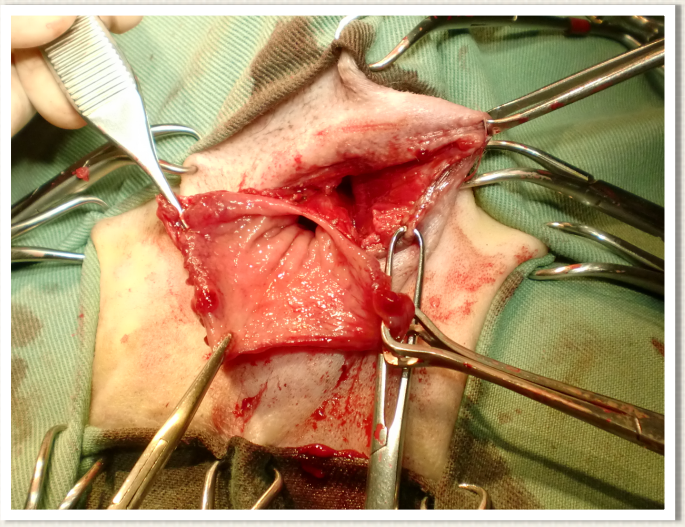

直腸腫瘤

術後の外貌

・治療：外科手術による直腸粘膜引き抜き術。

・確定診断：直腸腺腫　マージンクリアー。

・経過：術後、定期検査のみ。根治。

【臨床症例】

＊猫の回腸腺癌

・症例：ペルシャ、14歳齢、避妊雌。

・主訴：嘔吐、体重減少。

・症状：削痩。

・検査：各種臨床検査において消化管腫瘤を確認。

・臨床診断：消化管腫瘍。

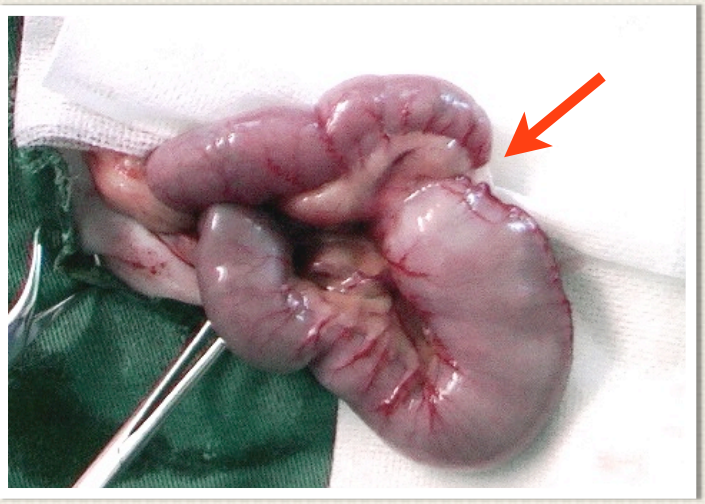

回盲部に発生した腫瘤

切除した腫瘤

・治療：外科手術による回腸腫瘤切除術。

・確定診断：腺癌　T2 N0 M0　マージンクリアー　リンパ小節浸潤あり。

・経過：術後、補助的化学療法を勧めるも希望せず。

【臨床症例】

＊猫の十二指腸平滑筋肉腫

・症例：日本猫、13歳齢、雌。

・主訴：3ヶ月前からの嘔吐、体重減少。

・症状：削痩。

・検査：各種臨床検査において上部消化管腫瘤を確認。

・臨床診断：消化管腫瘍。

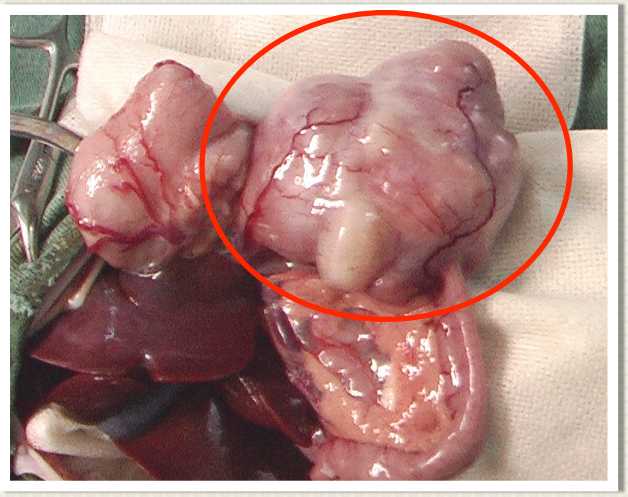

十二指腸に発生した腫瘤

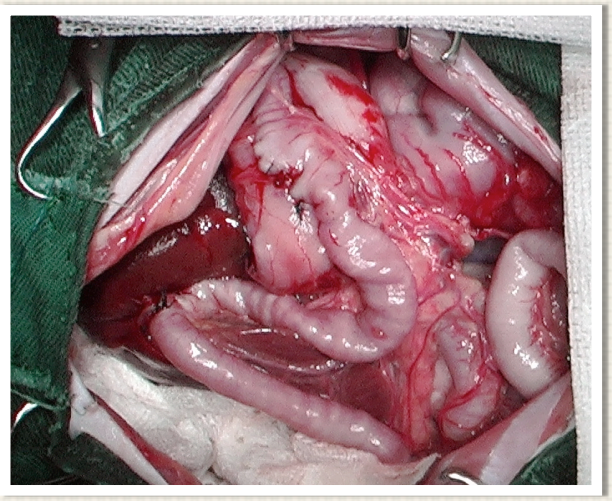

拡大切除後、ビルロートⅡおよび胆嚢空腸吻合

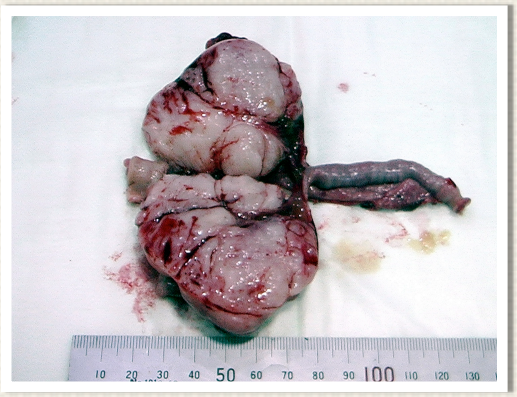

摘出した十二指腸腫瘤

・治療：ビルロートⅡによる十二指腸切除術（膵臓右葉含む）と胆嚢空腸吻合および食道チューブ設置。

・確定診断：平滑筋肉腫　T1 N0 M0　マージンクリアー　脈管内浸潤なし。

・経過：術後6日に悪液質により死亡。